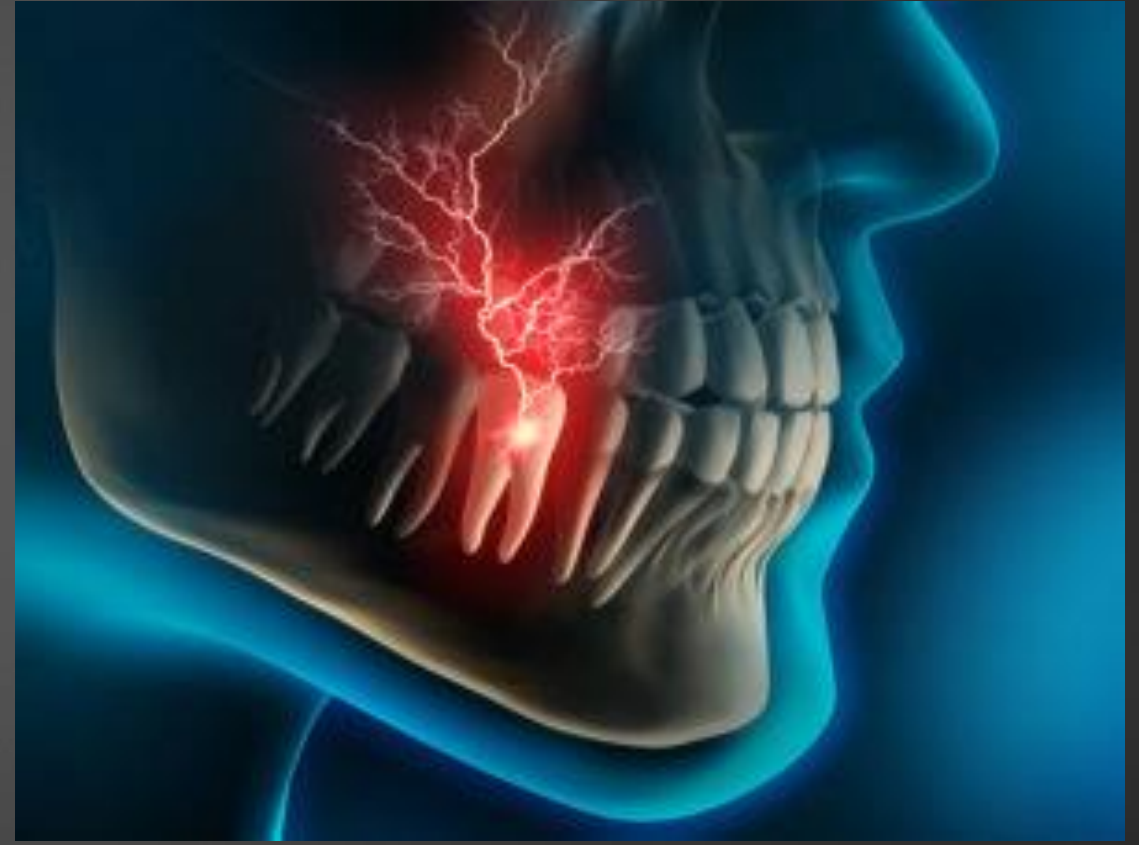


Crack Tooth?

ทพญ.ร่วมฤดี เกษา

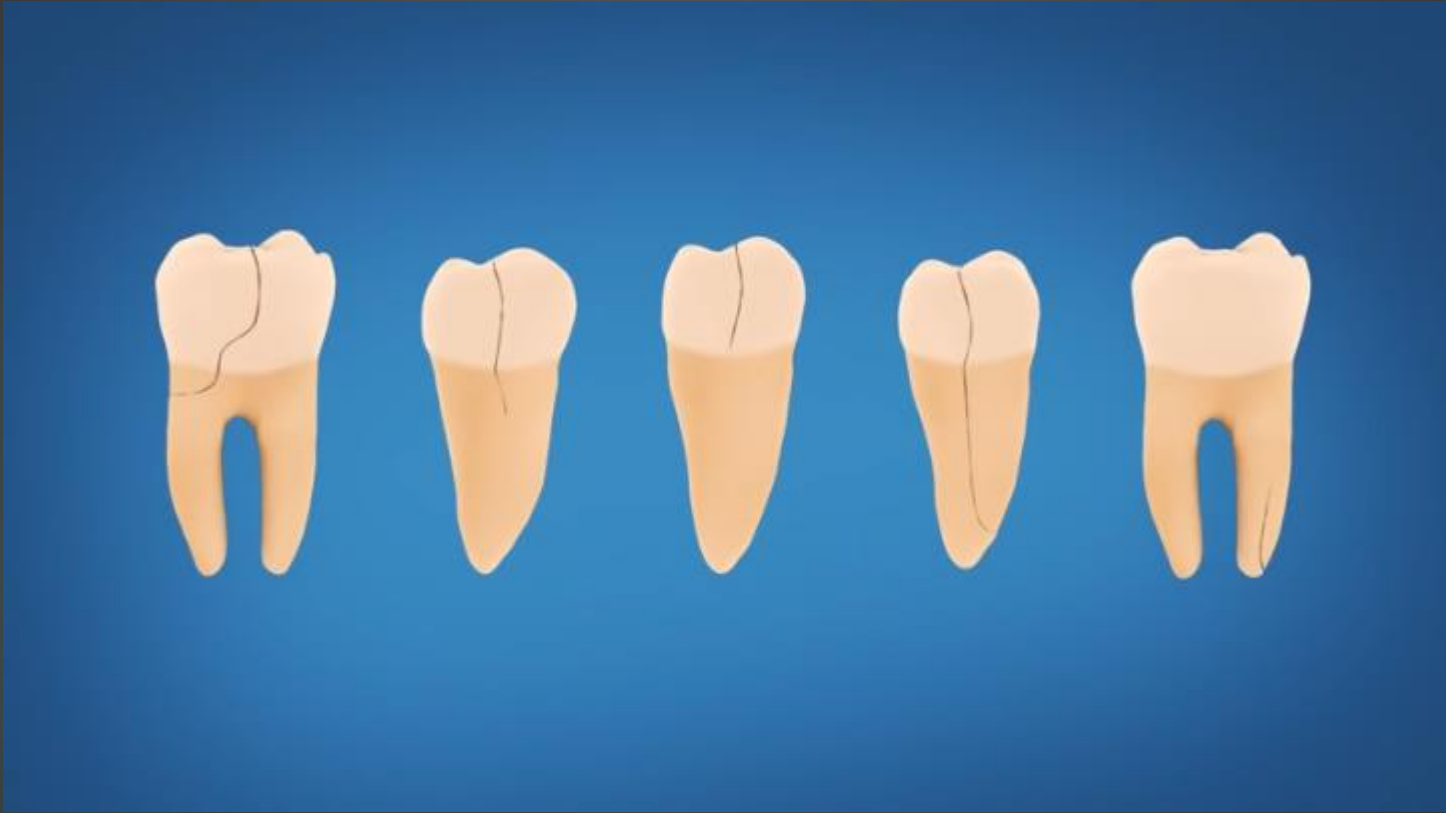ฝ่ายทันตกรรม รพ.ท่าตะเกียบ อ.ท่าตะเกียบ จ.ฉะเชิงเทรา

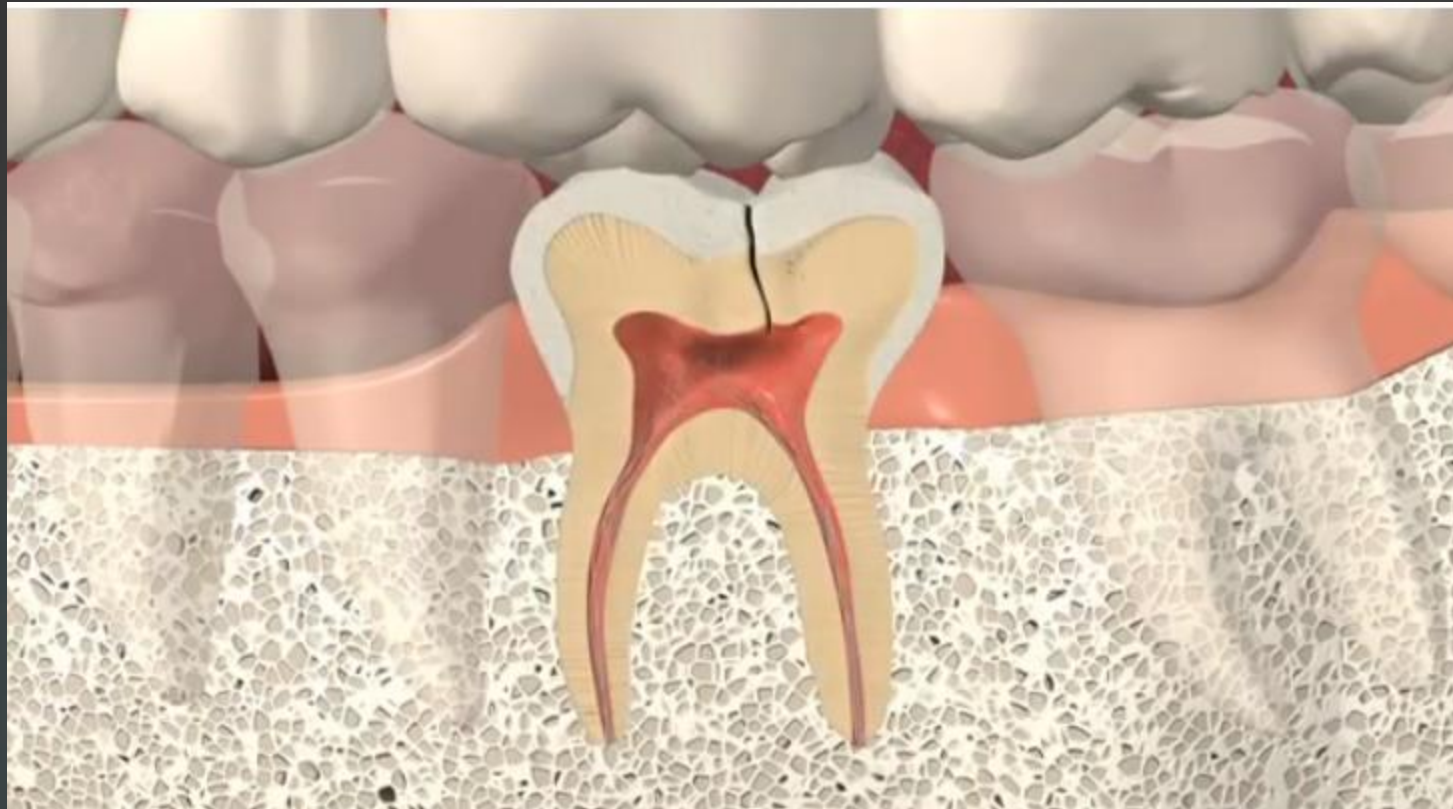



ลักษณะอาการ

- ▶ เสียชีวิต เมื่ออุณหภูมิเปลี่ยนแปลงอย่างรวดเร็ว
- ▶ เสียชีวิตเมื่อเคี้ยวหรือกัดอาหาร

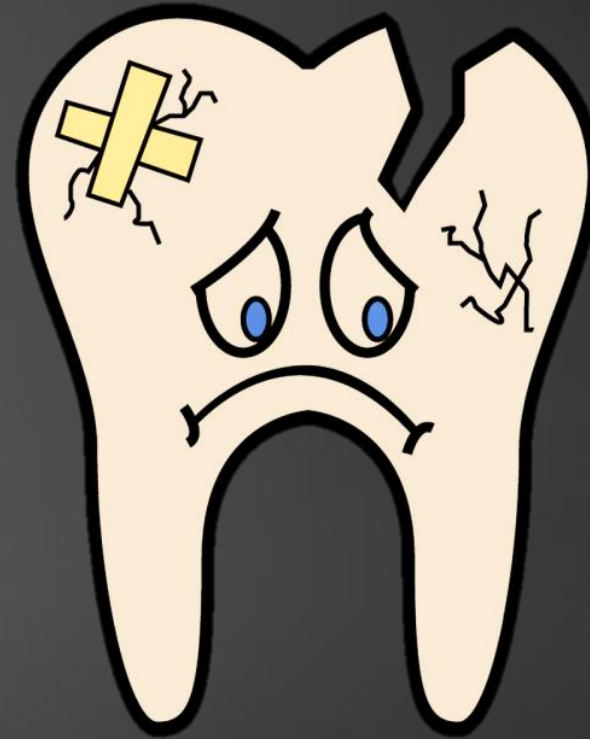



สาเหตุการเกิด

สาเหตุการเกิด

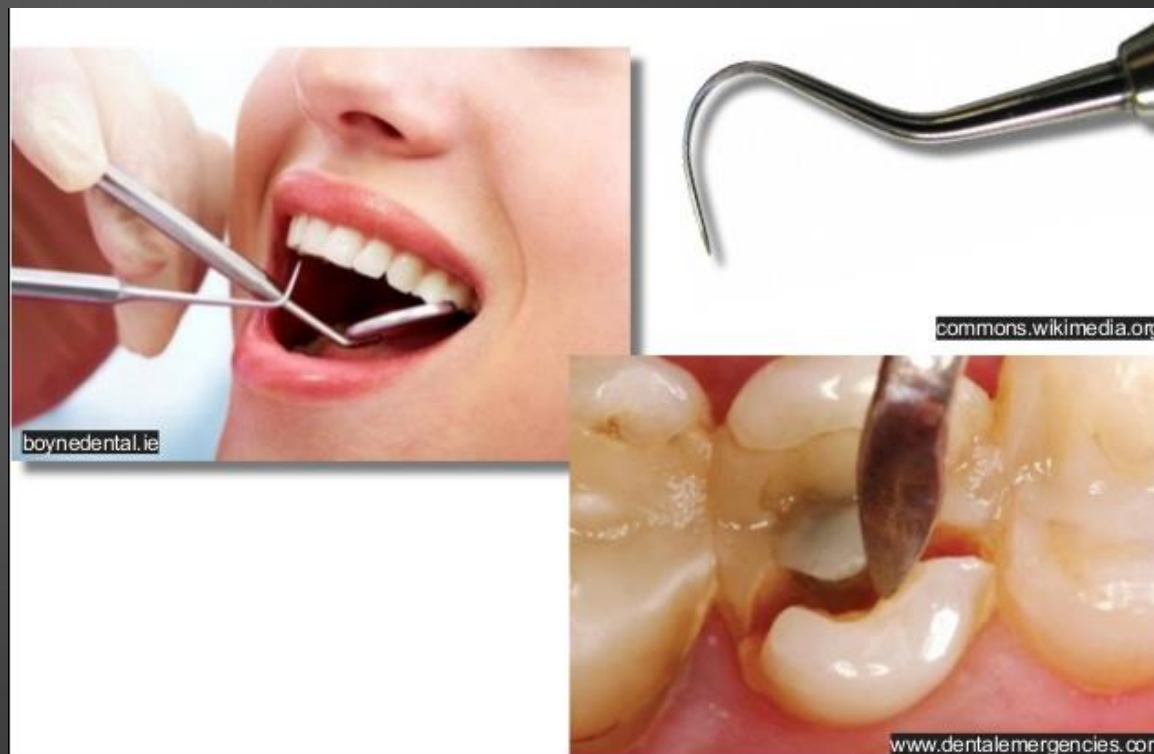- ▶ การกัดอาหารหรือวัตถุแข็ง
- ▶ อุบัติเหตุ
- ▶ นิสัย เช่นการกัดฟัน กัดสิ่งของ
- ▶ ลักษณะฟัน



วิธีการตรวจ

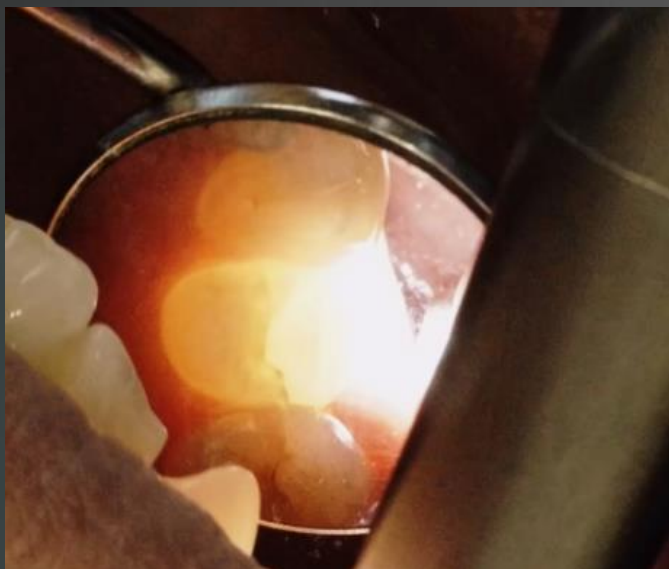วิธีการตรวจ

- ช่วย mouth mirror, explorer, loupes, microscope
 - Wedging exam



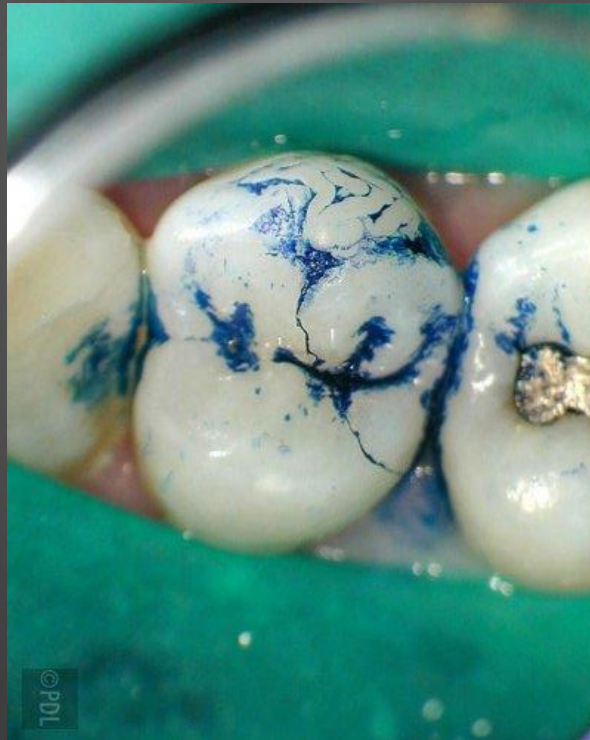วิธีการตรวจ

▶ Transillumination



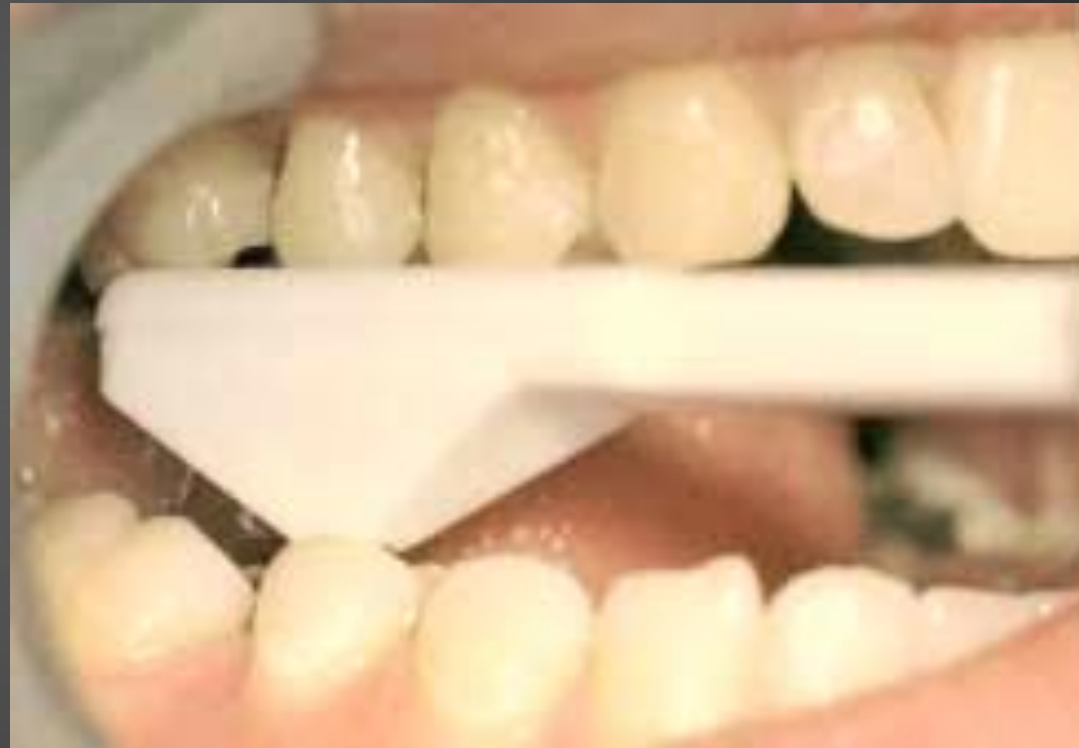วิธีการตรวจ

- ▶ Staining by Methylene blue



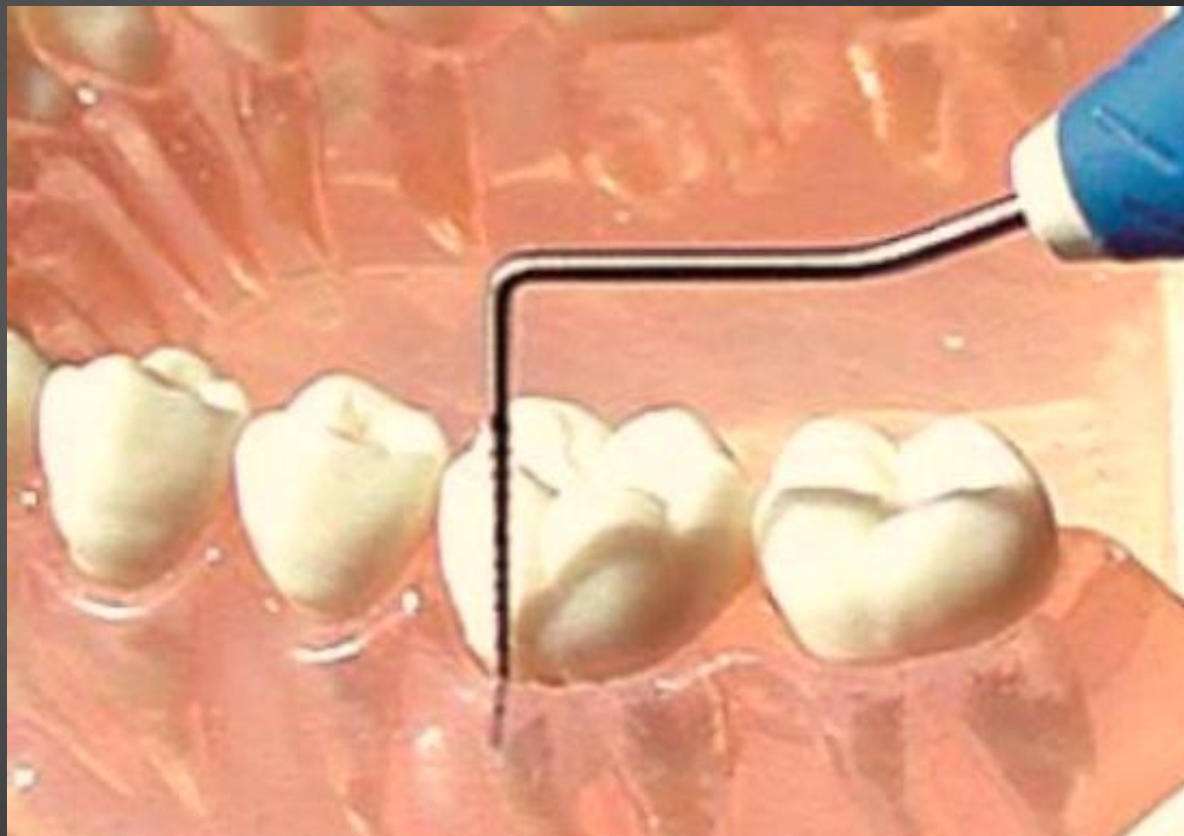
วิธีการตรวจ

▶ Bite test



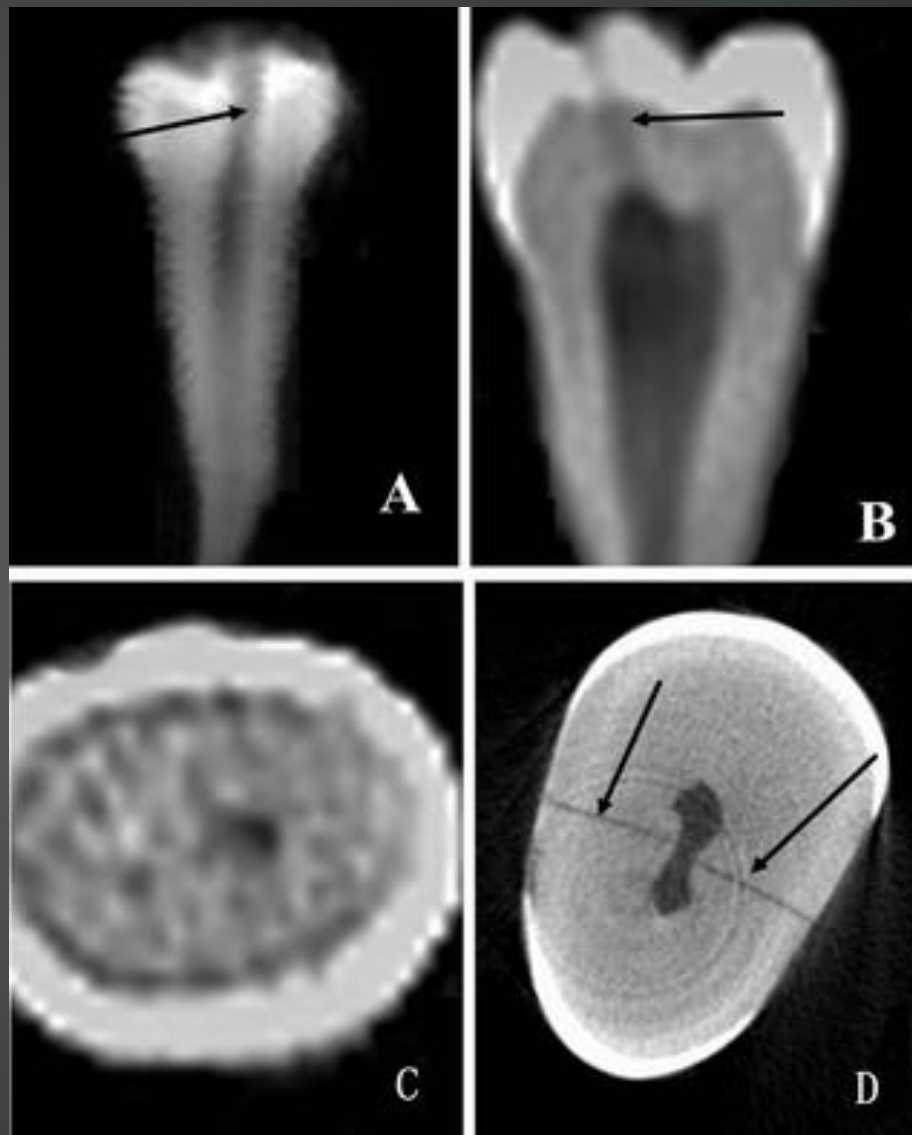
วิธีการตรวจ

▶ Probing



วิธีการตรวจ

▶ X-ray



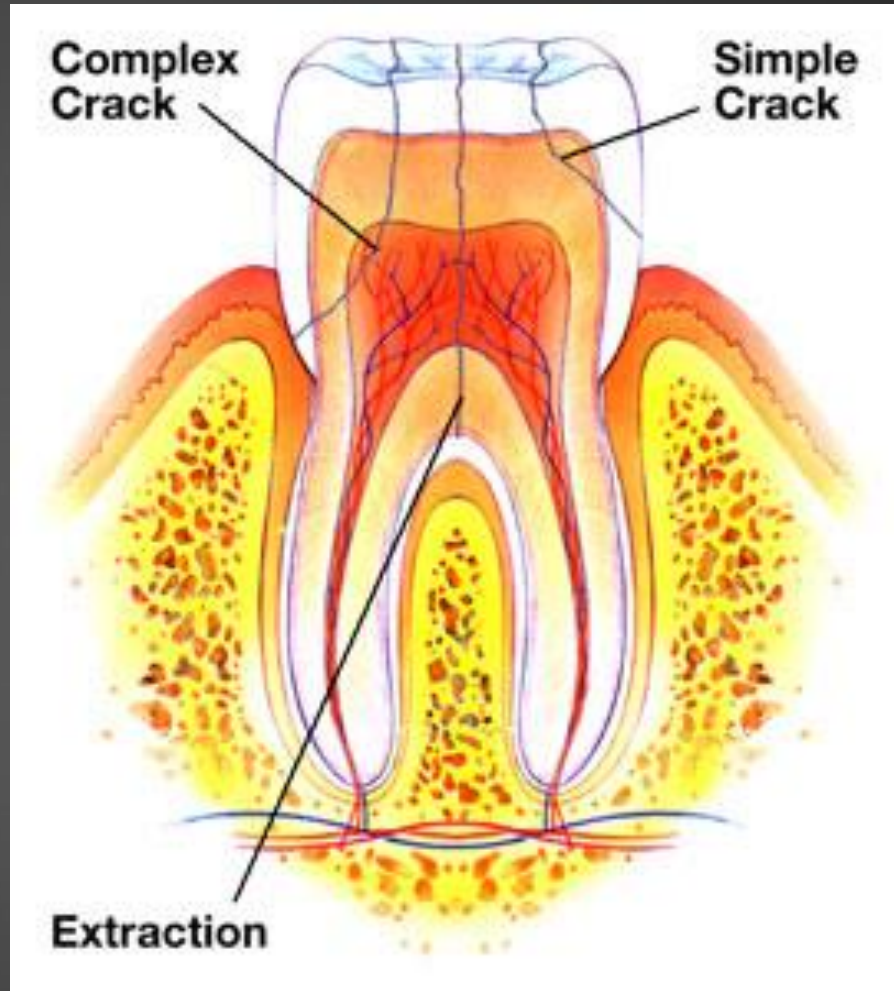
วิธีการตรวจ

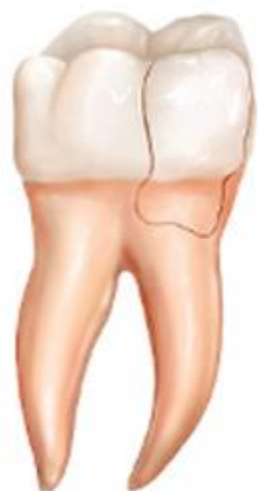- ▶ Surgical exploration

การรักษา

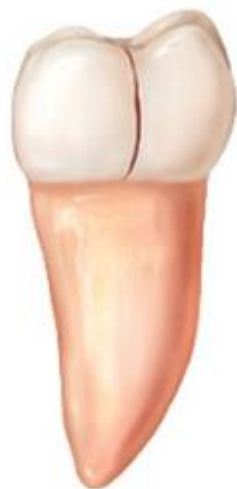การรักษา

- ▶ เก็บได้ใหม่
- ▶ เก็บด้วยวิธีใด
- ▶ อยู่ได้นานใหม่
- ▶ คู่มากับการลงทุนใหม่

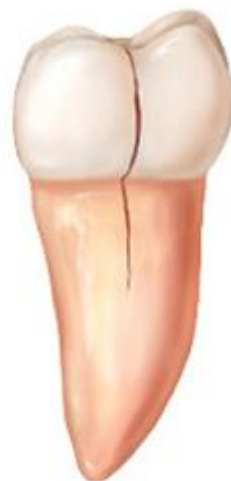



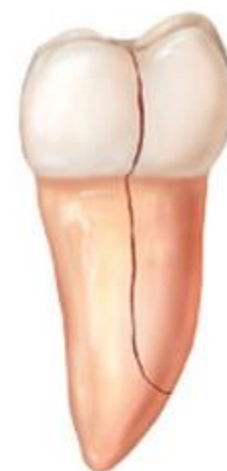FRACTURED CUSP



CRACKED TOOTH



CRACKED TOOTH



SPLIT TOOTH

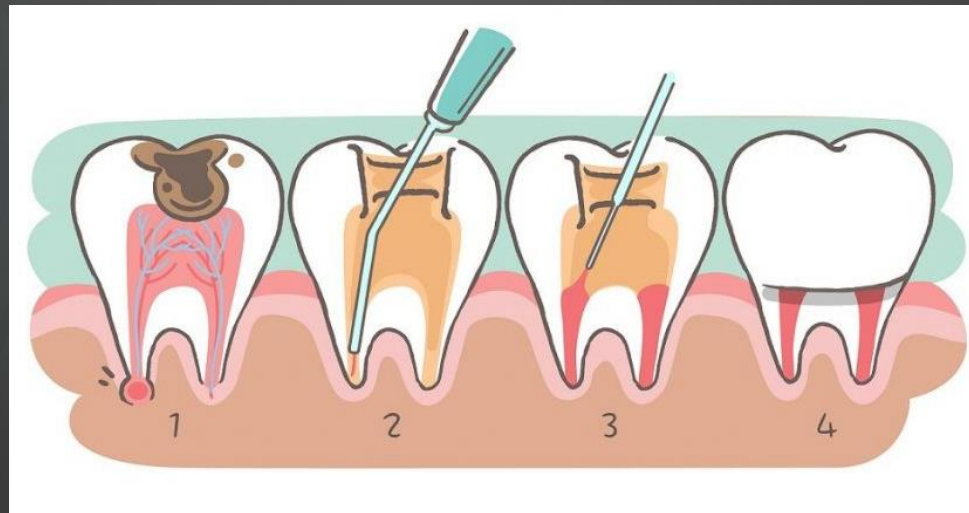




SEAL and STABILIZE

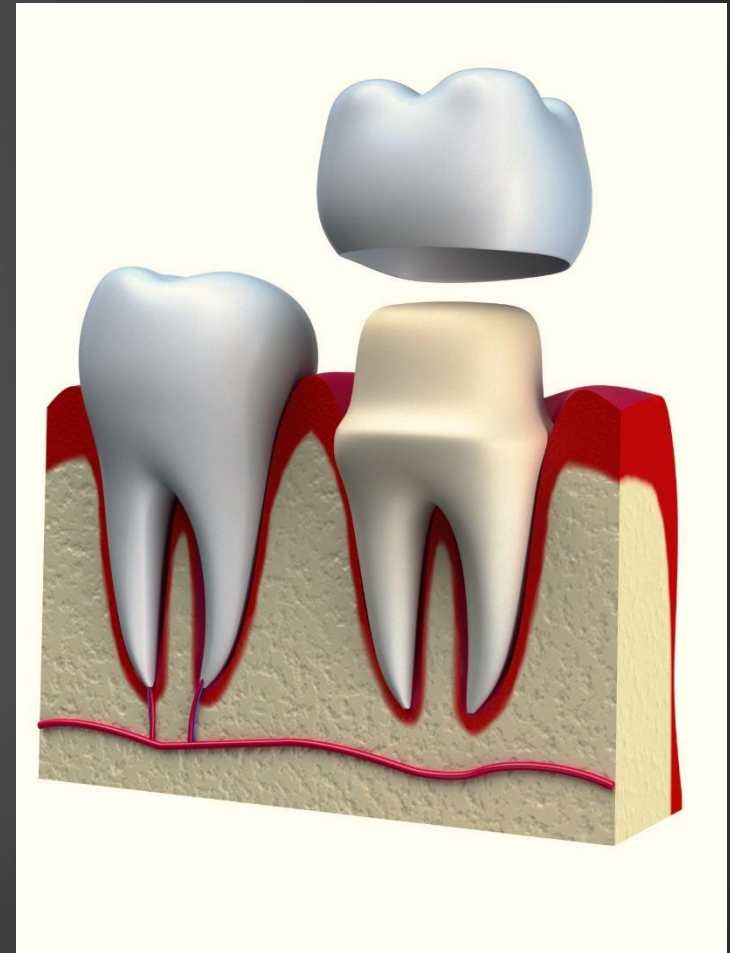
Seal

- ▶ กรอตามรอยแตกไปเรื่อยๆ ไม่ exposed → **อุด**
- ▶ ติดตาม 2-3 เดือน ถ้ามีอาการ → **รักษารากฟัน**

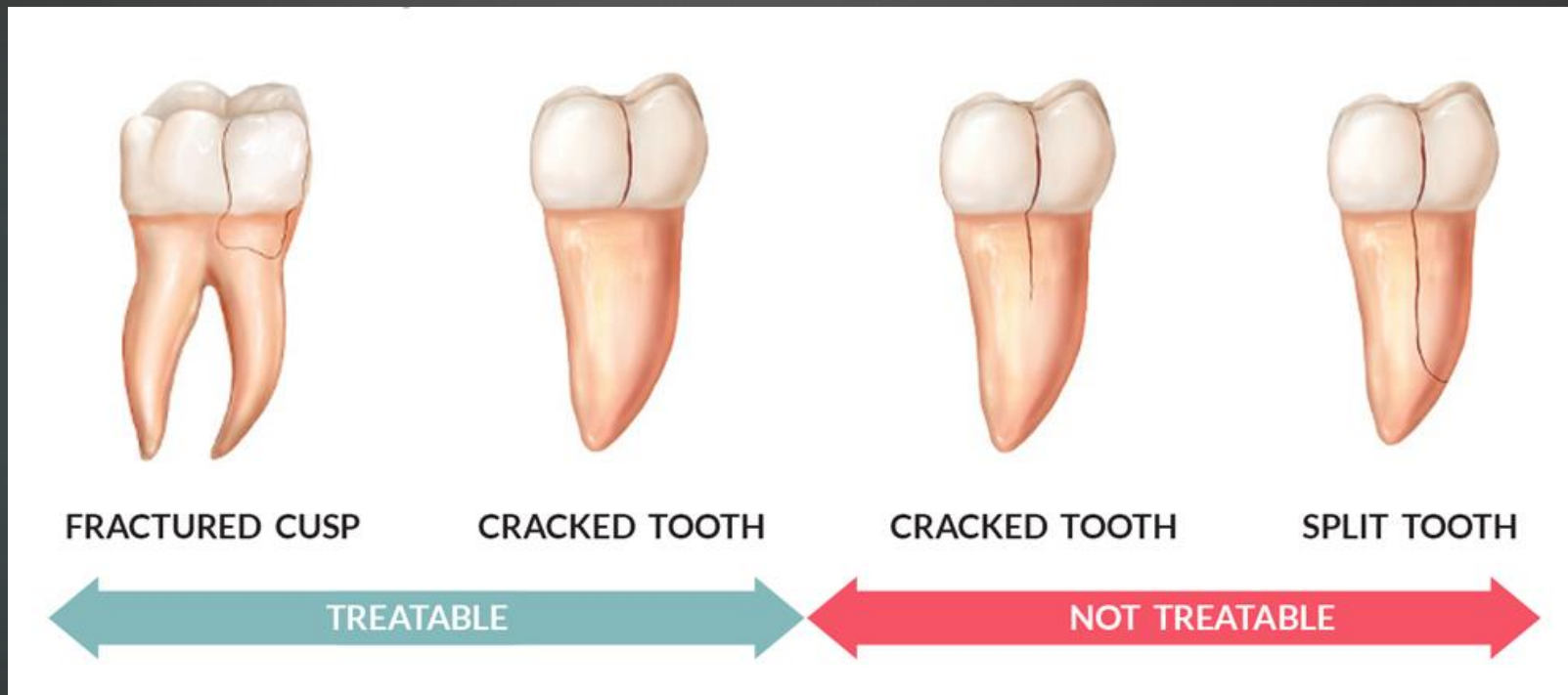


Stabilize

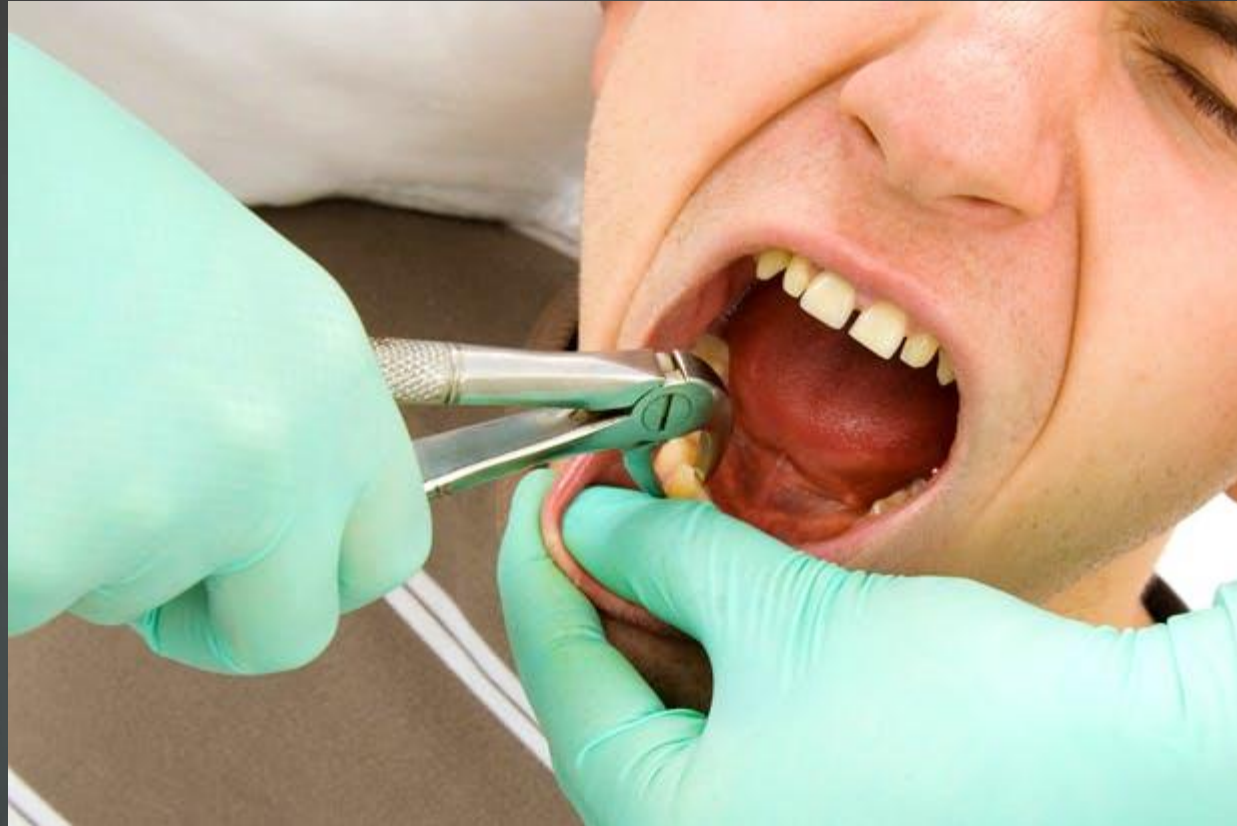- ▶ Orthodontic band
- ▶ Stainless steel band
- ▶ Temporary crown



▶ ในกรณี crack เลย์ pulpal floor



ถอนฟัน !!!





Send to

Format: Abstract

J Endod. 2018 Apr;44(4):543-548. doi: 10.1016/j.joen.2017.12.025. Epub 2018 Feb 21.

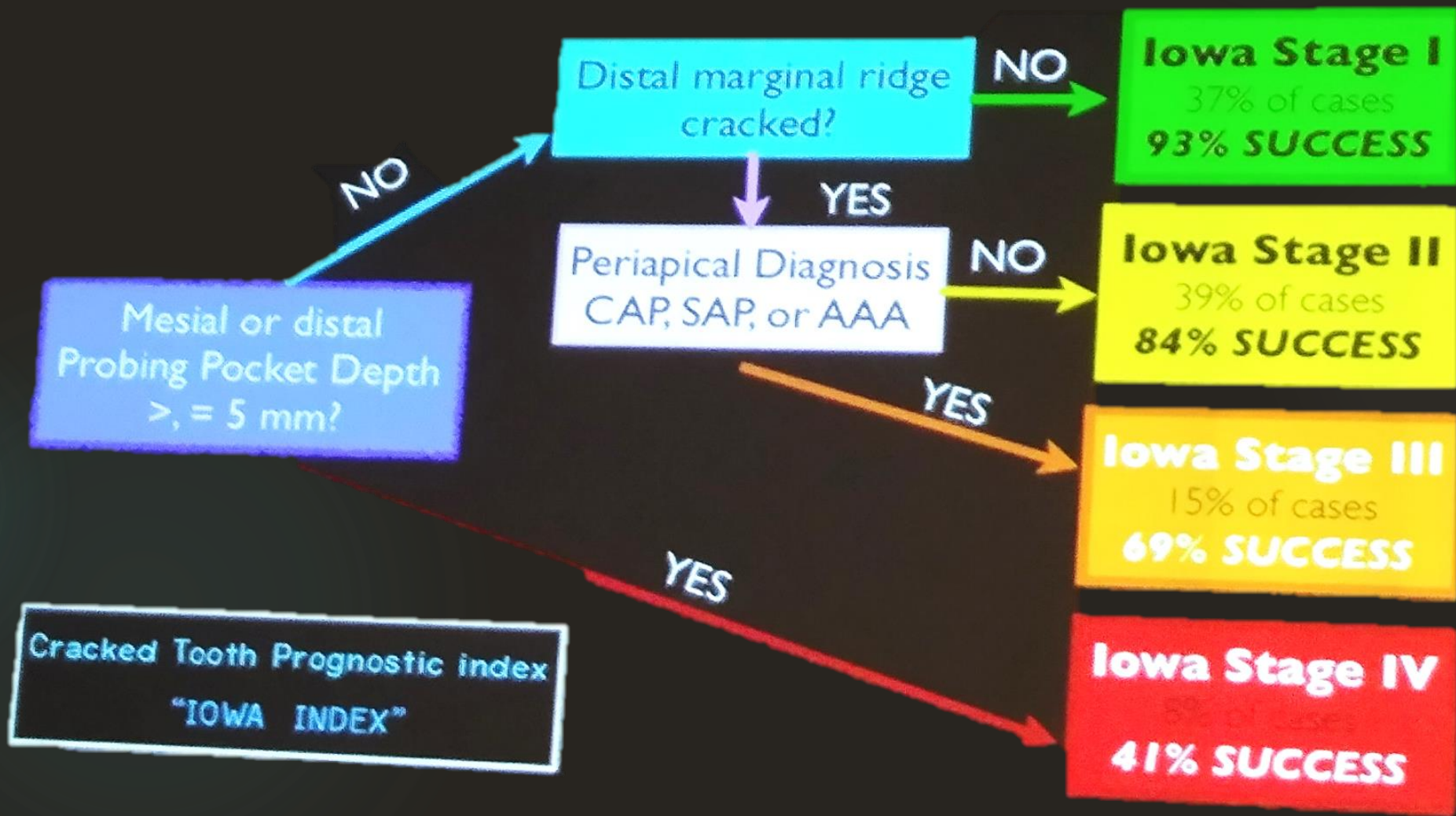
12-month Success of Cracked Teeth Treated with Orthograde Root Canal Treatment.

[Krell KV](#)¹, [Caplan DJ](#)².

[+](#) Author information

Abstract

INTRODUCTION: Long-term studies examining the treatment outcomes of "cracked teeth" that received orthograde root canal treatment in the United States do not exist. The purpose of the present study was to examine the distribution and 1-year treatment outcomes of cracked teeth receiving orthograde root canal treatment in 1 private endodontic practice over a 25-year period.

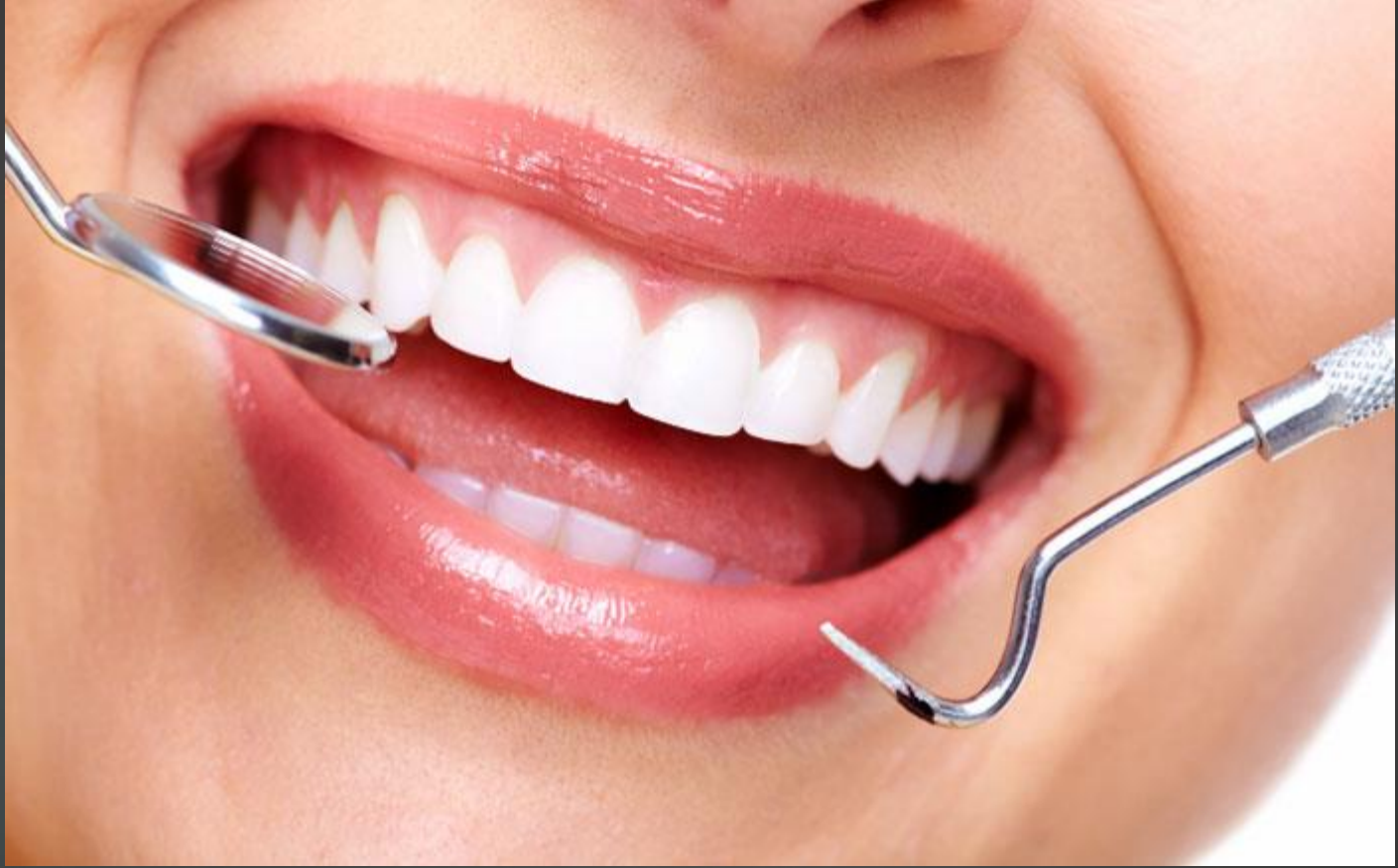















THANK YOU

ทพญ.ร่วมฤดี เกษา

ฝ่ายทันตกรรม รพ.ท่าตะเกียบ อ.ท่าตะเกียบ จ.ฉะเชิงเทรา